

### Aus chirurgischer Sicht

Bereits am 26.1.20 machten wir Visite auf der Unfallstation der Uniklinik. Dort lagen viele Kinder mit chronisch fistelnder Osteomyelitis, manche seit über 1,5 Jahre, ohne operiert zu werden. 7 Kinder haben wir registriert und mit den Eltern vereinbart sie nach Gabu zu bringen, damit wir sie dort operieren können.

Nach der Visite sind wir zum Orthopädie-Techniker Zentrum gefahren um dort 30 Kinder, vor allem mit Klumpfüßen, zu untersuchen.

Unsere Ankunft in Gabu wurde durch Radio, Mund-zu-Mund Propaganda und Informationsreise in den Dörfern verbreitet.

Gegen 16:00 kamen wir in Gabu an, ca 200Km von Bissao entfernt. Wir gingen zum Hospital, um die dort wartenden Kinder zu untersuchen. Während wir Chirurgen die Kinder untersuchten, bereitete das übrige Team den Op-Saal und die Narkosegeräte vor, sterilisierte die Instrumente, sortierte das Material usw. damit wir am nächsten Tag mit den Operationen anfangen können.



Bild 3.

## Klinische und desolante Fälle

Ich berichtete letztes Mal, dass viele Kinder mit Rachitis (Vitamin D-Mangel) zu uns kamen, jetzt kamen doppelt so viele Kinder mit verbogenen Beinen zur Untersuchung-Bild 4+5.

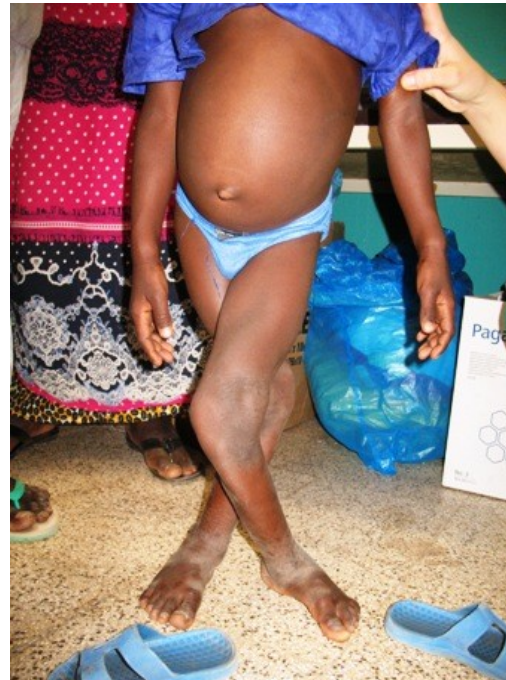
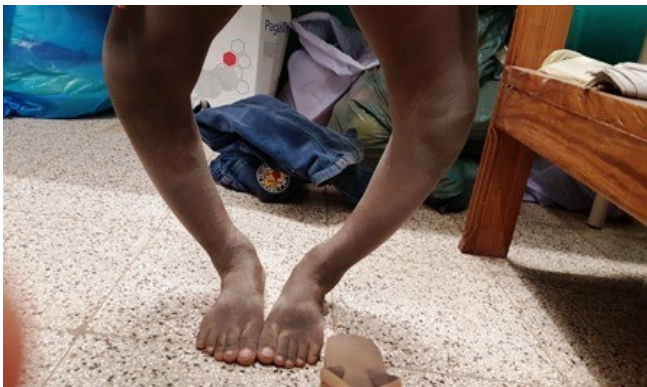
Bild 4. 11-jähriger Junge mit O-Beinen (Rachitis)

Bild 5. 9-J alt, X-Beine (verkrüppelt) durch Rachitis,

Dieser 14 Jahre alte Junge litt seit über 1,5 Jahren an Osteomyelitis im Kniebereich. Danach kam es durch Schonhaltung zur Versteifung der Knies bei  $130^\circ$  (Bild 6) mit Spitzfußstellung. Es blieb uns nichts anderes übrig, als die lysierten Knochenstücke im Knie zu entfernen und eine Versteifung des Beines in Streckstellung durchzuführen (Bild 7), um die Osteomyelitis im Knie zu heilen. Ausserdem war der linke Arm teilweise gelähmt, die Finger konnte er nicht bewegen.

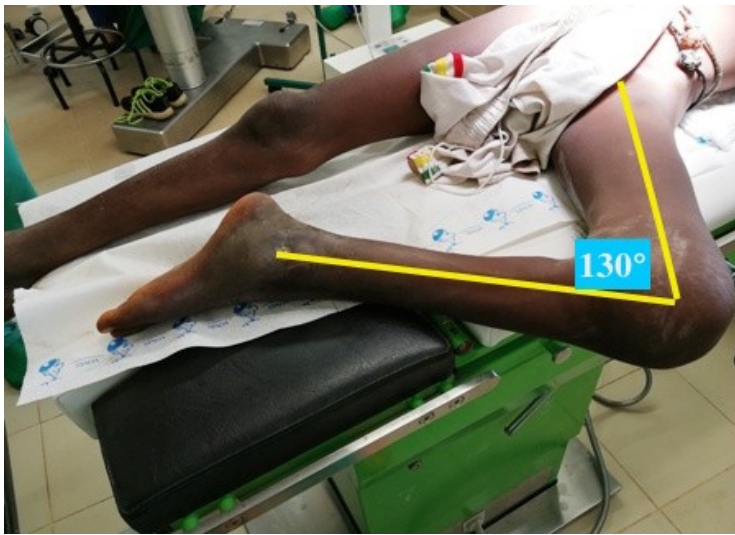

Bild 6.

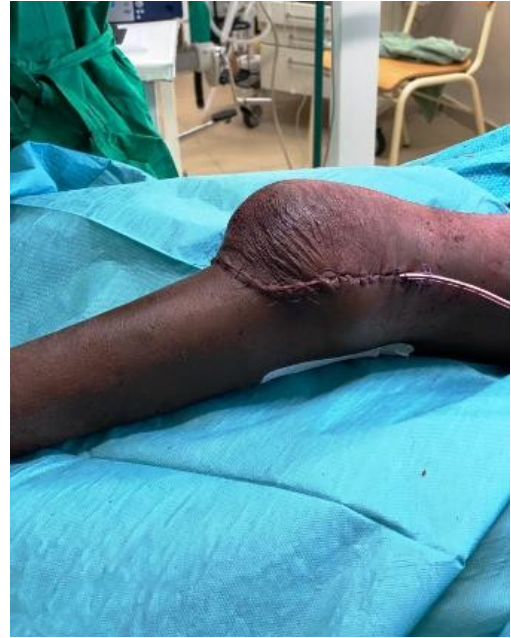

Bild 7.

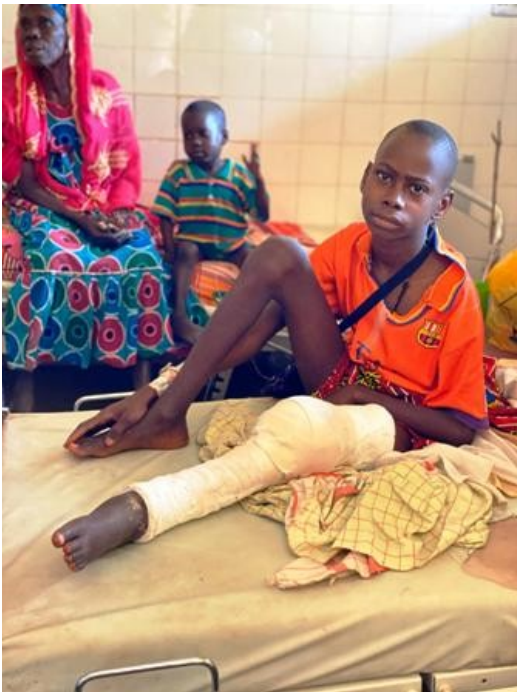

Bild 8. 4-Postop-Tag

Bei dem 8-jährigen Jungen (Bild 9-10) bestand die OM mit Sequesterbildung (gelber Pfeil) seit über 2 Jahren. Wir konnten den Sequester entfernen,

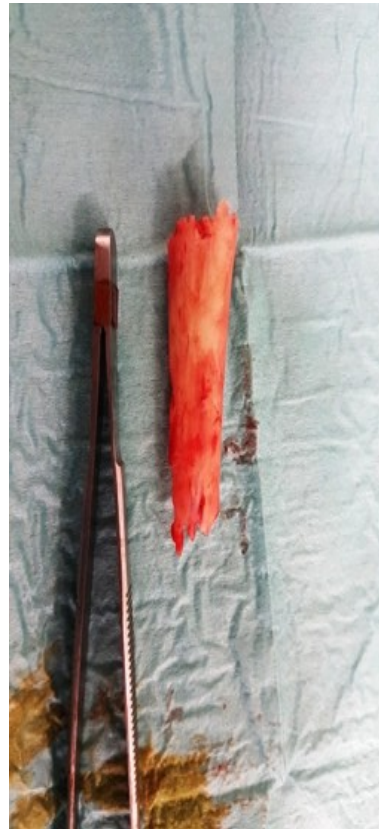
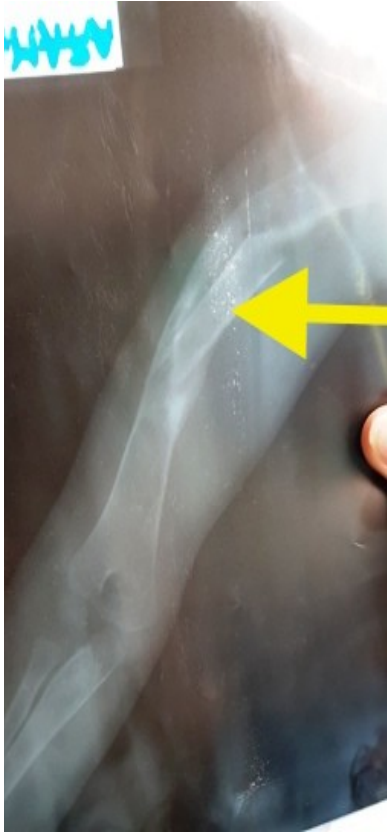
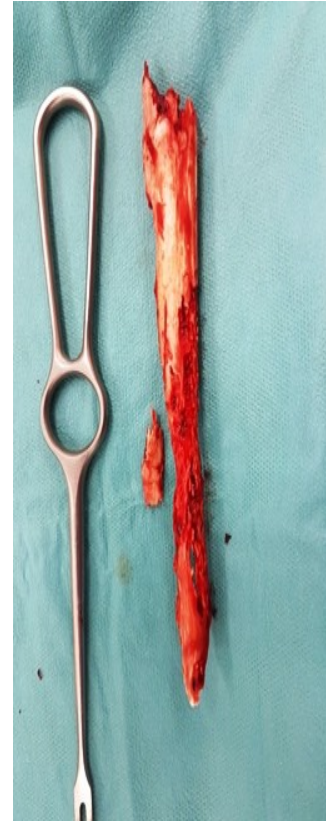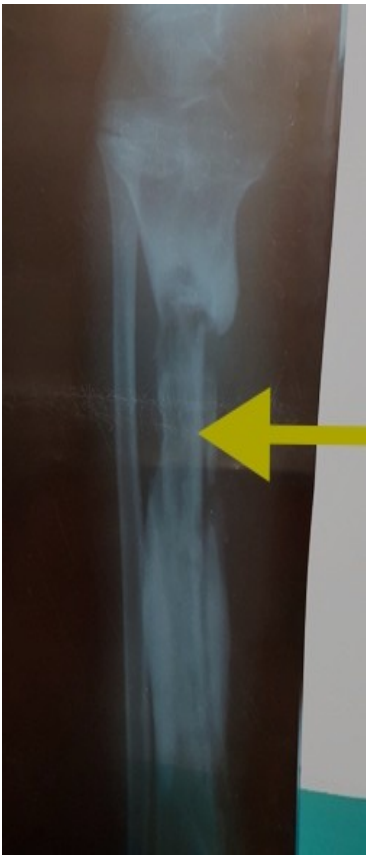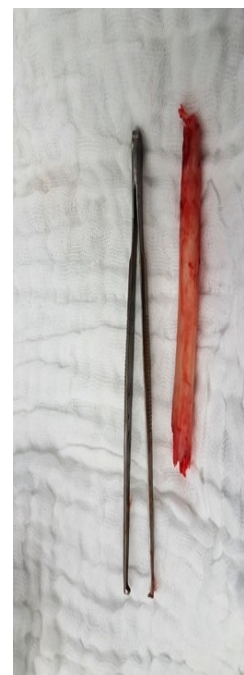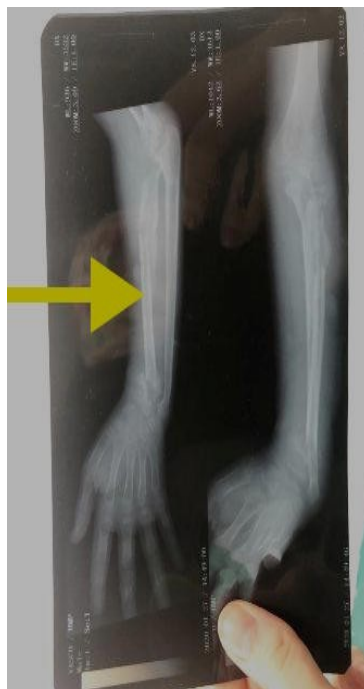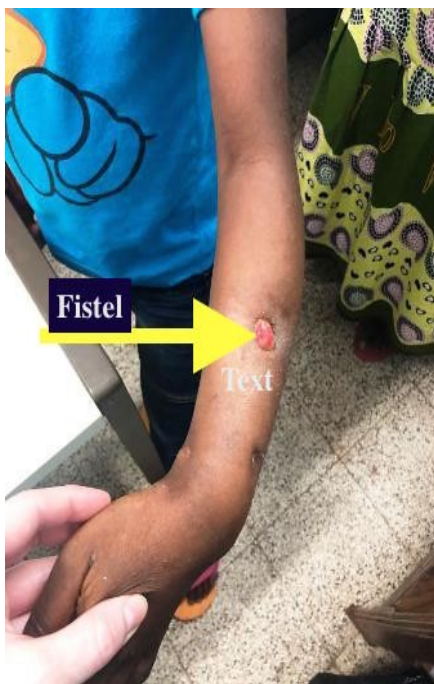Bild 9+10.

Der 14 Jahre alte Junge lag über 1 Jahr mit chronisch fistelnder Osteomyelitis (Knochenentzündung) der Tibia (Schienbein) in der Uniklinik in Bissao, ohne operiert zu werden. Fast die ganze Tibia ist sequestriert (abgestorben), gelber Pfeil, es wurde entfernt -gelber Pfeil, (Bilder 11+12.



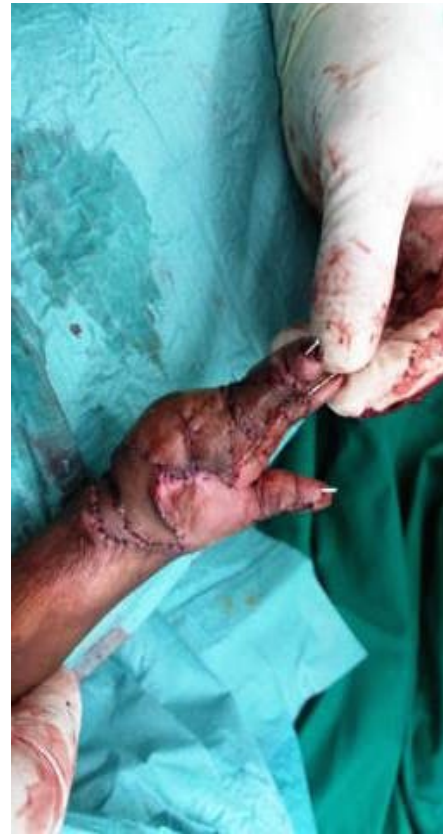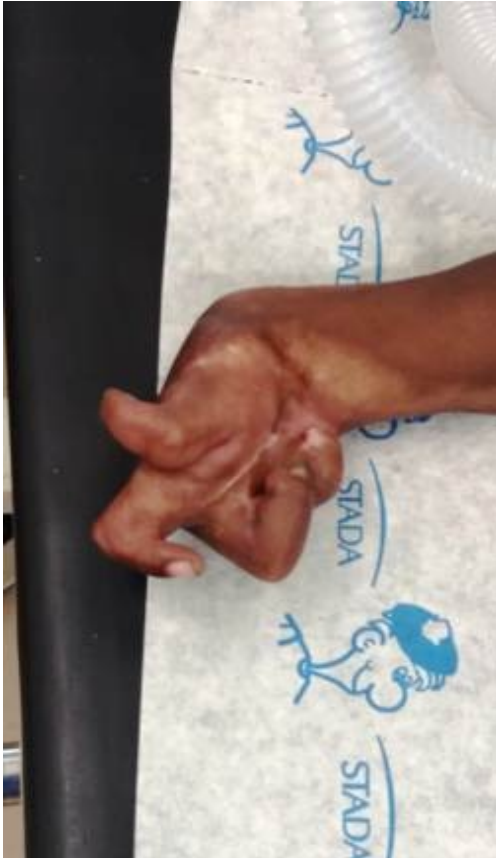Bilder: 11+12

9 Jahre alter Junge. Seit 8 Monaten litt er an chronisch fistelnder Osteomyelitis mit Sequesterbildung des gesamten Radius. Der Junge lag die ganze Zeit in der Uniklinik. Operiert wurde er auch nicht. Diesen grossen Sequester (gelber Pfeil) haben wir entfernt (Bilder 13-15).



Bilder 13-15

Das 3-jährige Mädchen erlitt vor 2 Jahren eine Verbrennung an der Hand. Nach gut 3 stündiger Operation und Amputation des 4.+5. Fingers konnten die übrigen 3 Finger mobilisiert und die Wundflächen mit Hauttransplantation gedeckt werden. Wir sind mit dem intraoperativen Ergebnis zufrieden (Bilder 16+17).



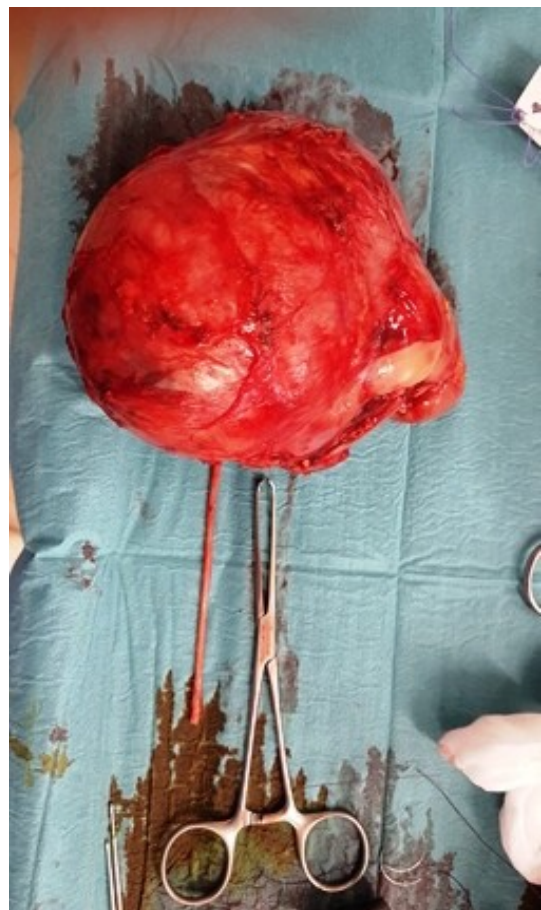
Bilder: 16+17

Der 10 Monate alte Säugling bekam vor 3 Monaten eine Impfung am Oberschenkel links. Danach entstand ein gut tennisballgrosser Abszess. Der Abszess konnte eröffnet und das Kind nach 2 Tagen entlassen werden.

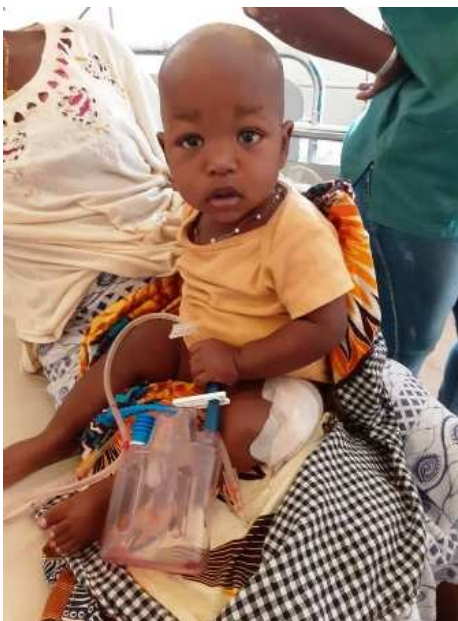

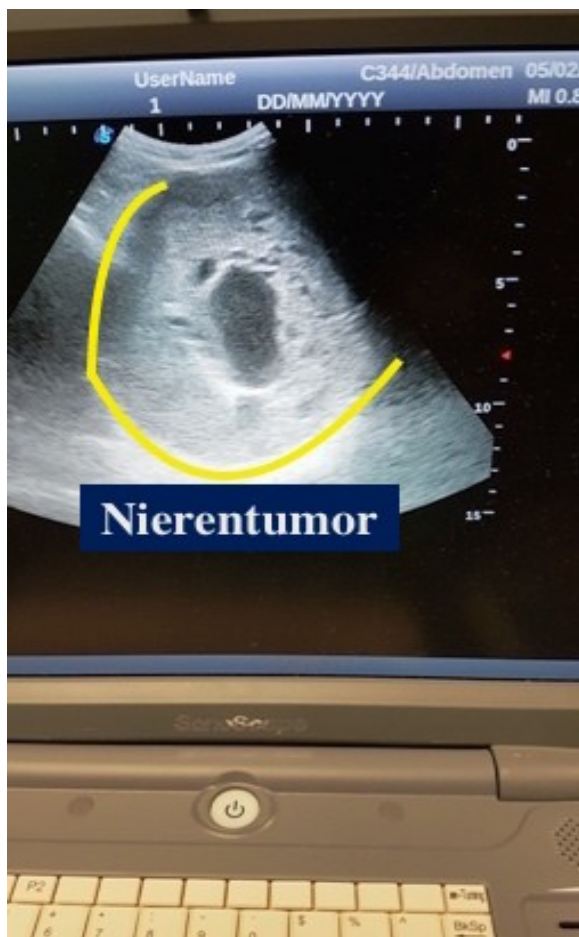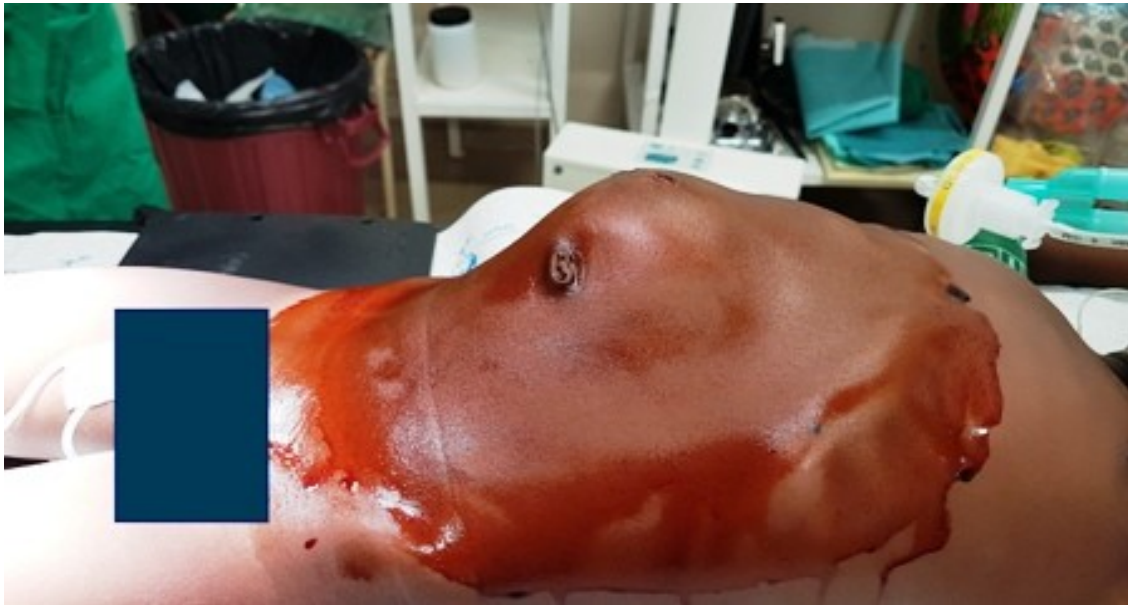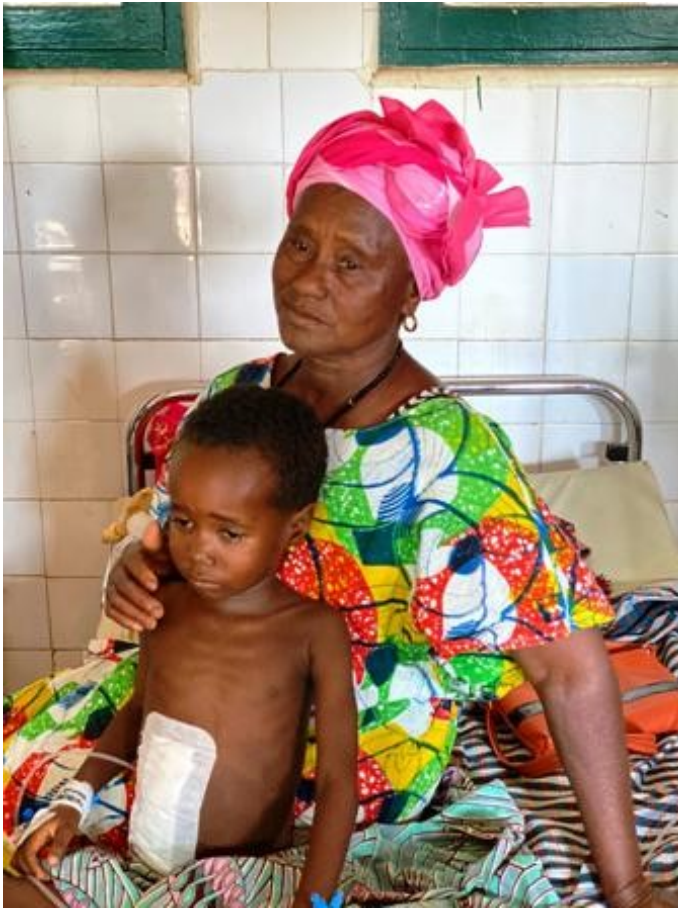Bild. 18

Drei Tage vor unserer Abreise kam das 4 Jahre alte Mädchen in die Ambulanz. Der Tumor im Bauch war in den letzten 6 Monaten deutlich gewachsen. Die Ultraschalluntersuchung zeigte einen handballgrossen Nierentumor rechts. Wir entfernten den Tumor am vorletzten Tag. Am Abreisetag sass die kleine im Bett neben der Grossmutter (Bilder 19-22).





Bilder: 19-22

### Zusammenfassung

Dass wir so viel geschafft haben, 404 Kinder untersucht und 101 operiert, ist das Verdienst des gesamten Teams. Wir operierten an 2 Op-Tischen parallel. Am zweiten OP-Tisch liefen die kleineren Eingriffe völlig selbstständig unter Frau Dr. Heimann. Das ganze Team ist der Meinung, dass der Einsatz sehr erfolgreich war.

Wir möchten der Projektleiterin vor Ort, Frau Angelika Schweimnitz, für die gut organisierte Planung des Einsatzes danke sagen. Der Dank gilt auch Frau Nene, unserer Reinigungsfrau, ohne sie hätten wir überhaupt nicht operieren können. Wir möchten auch Schwester Genabu danke sagen, sie hat die ganze Zeit geduldig übersetzt.





Das Team: v. h. links: S.Beck(Anästhesiefachschwester), H.Himmelsbach, K.Nußbaumer (OP-Fachkrankenschwestern), Dr. Emmanouilidis (Chirurg), N.Luther(Anästhesistin), V.Luther (Praktikantin), J.Markovica(Anästhesiefachschwester). Vorn: Dr.E.Schlüter(Anästhesist), M.Tsokolidou(Kinderchirurgin),Dr.A.Heimann (Kinderchirurgin), J.Strauss,(Medizintechniker)